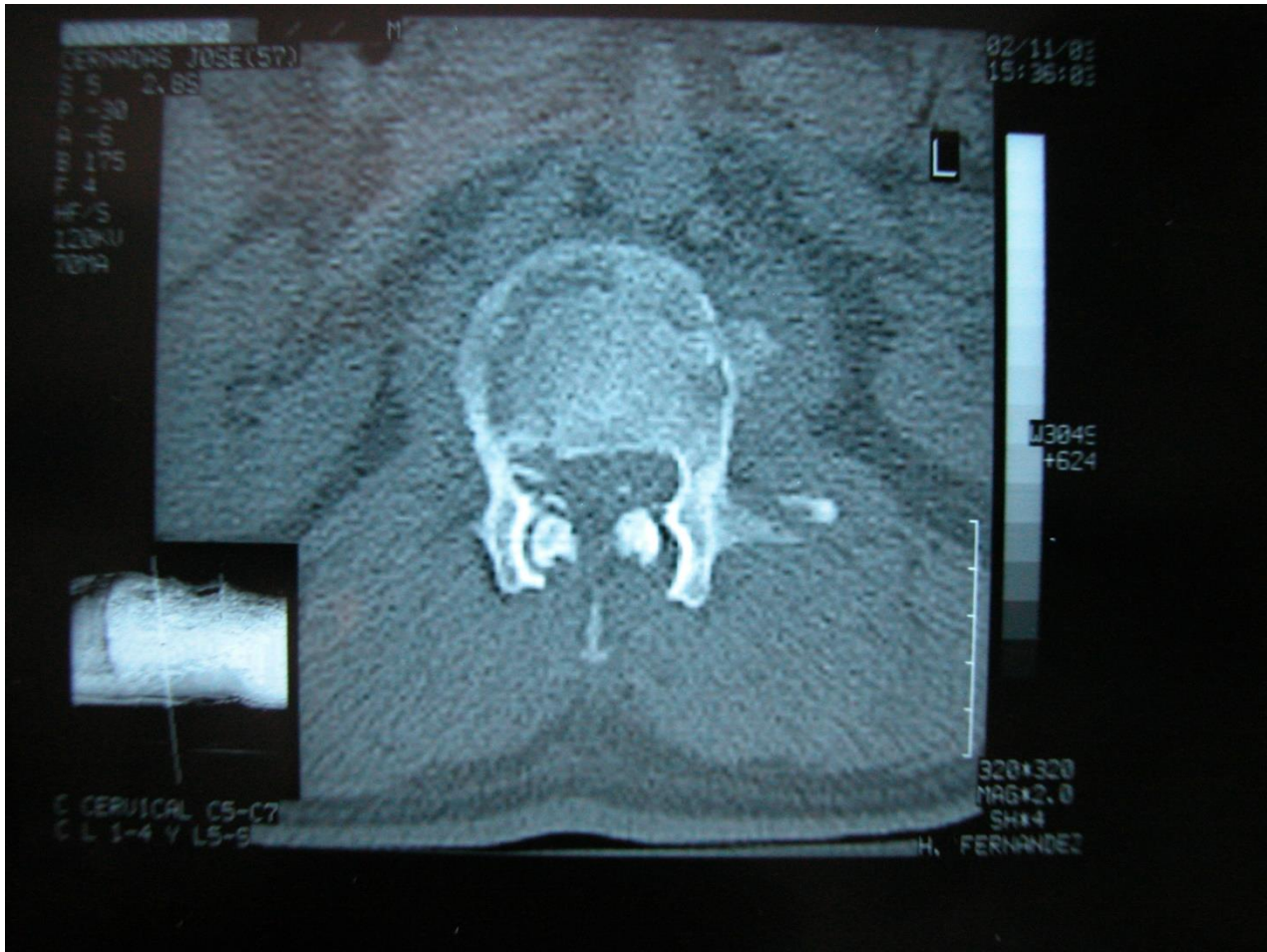
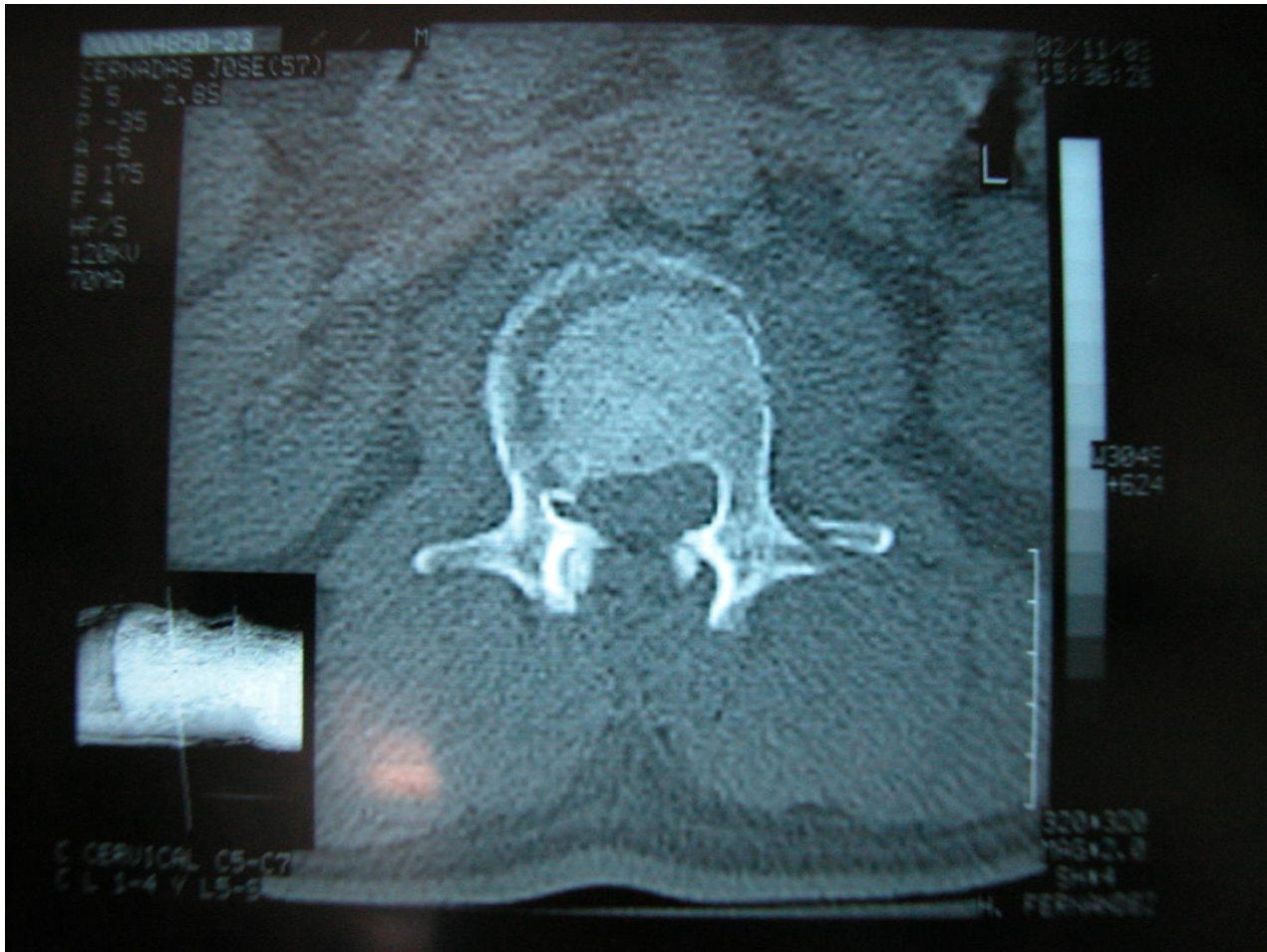
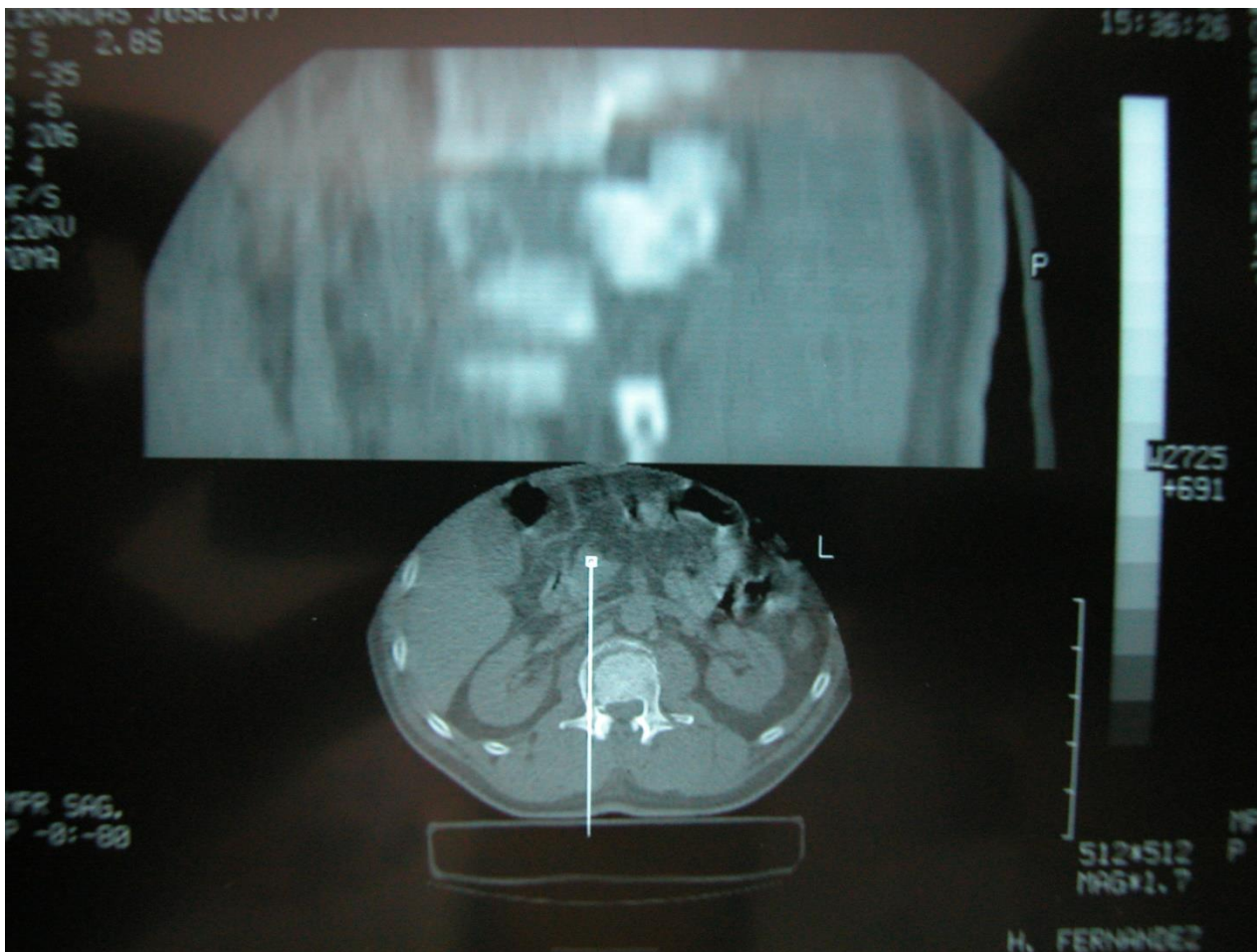
# Síndrome de Brown-Sequard por caída de altura

Paciente de 49 años que sufre caída de altura (unos 3m).

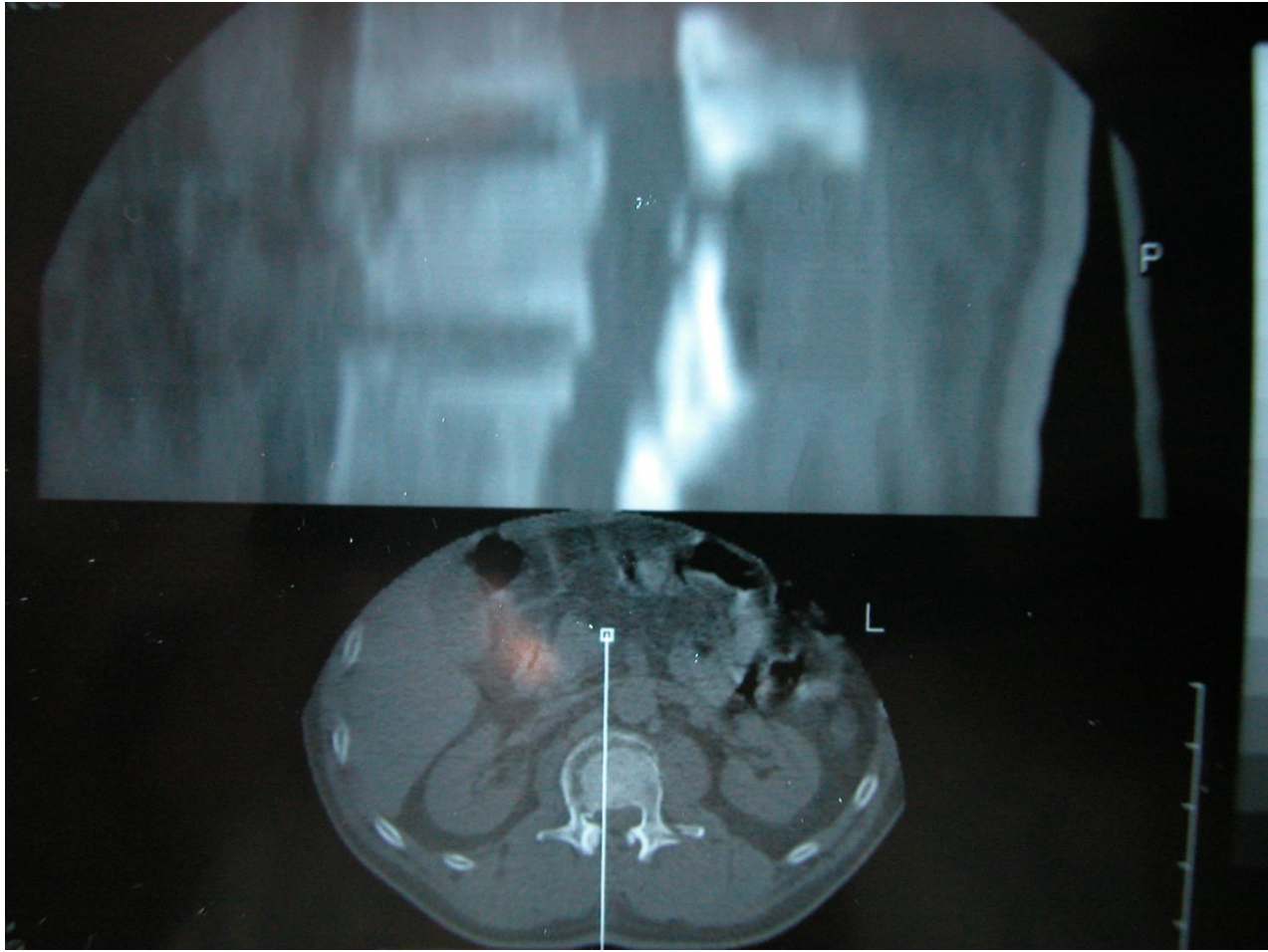
- Ingresa lúcido, orientado en tiempo y espacio.
- Síndrome de hemisección medular (Sme. D Brown-Sequard
- Se estudia con Rx y TAC de columna dorsolumbar constatando Fractura estallido L1





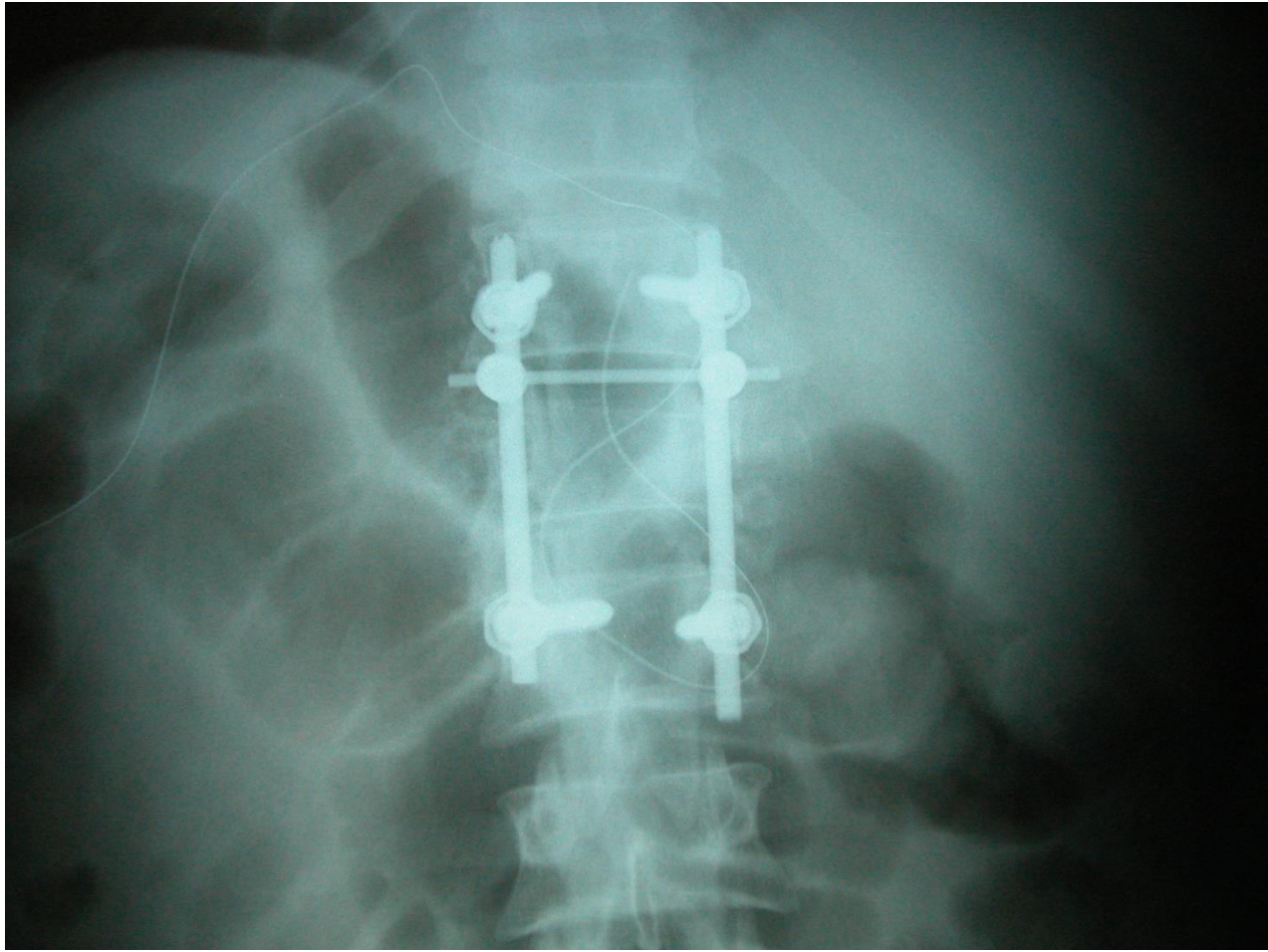






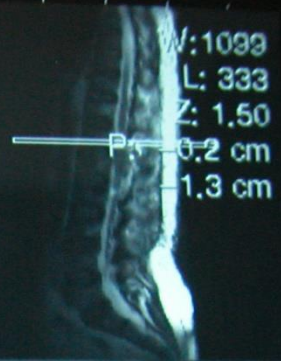# Conducta

- Se realiza cirugía de urgencia.
- Laminectomía descompresiva L1.
- Artrodesis (Fusión) de T12 a L2 con un conector (DTT).





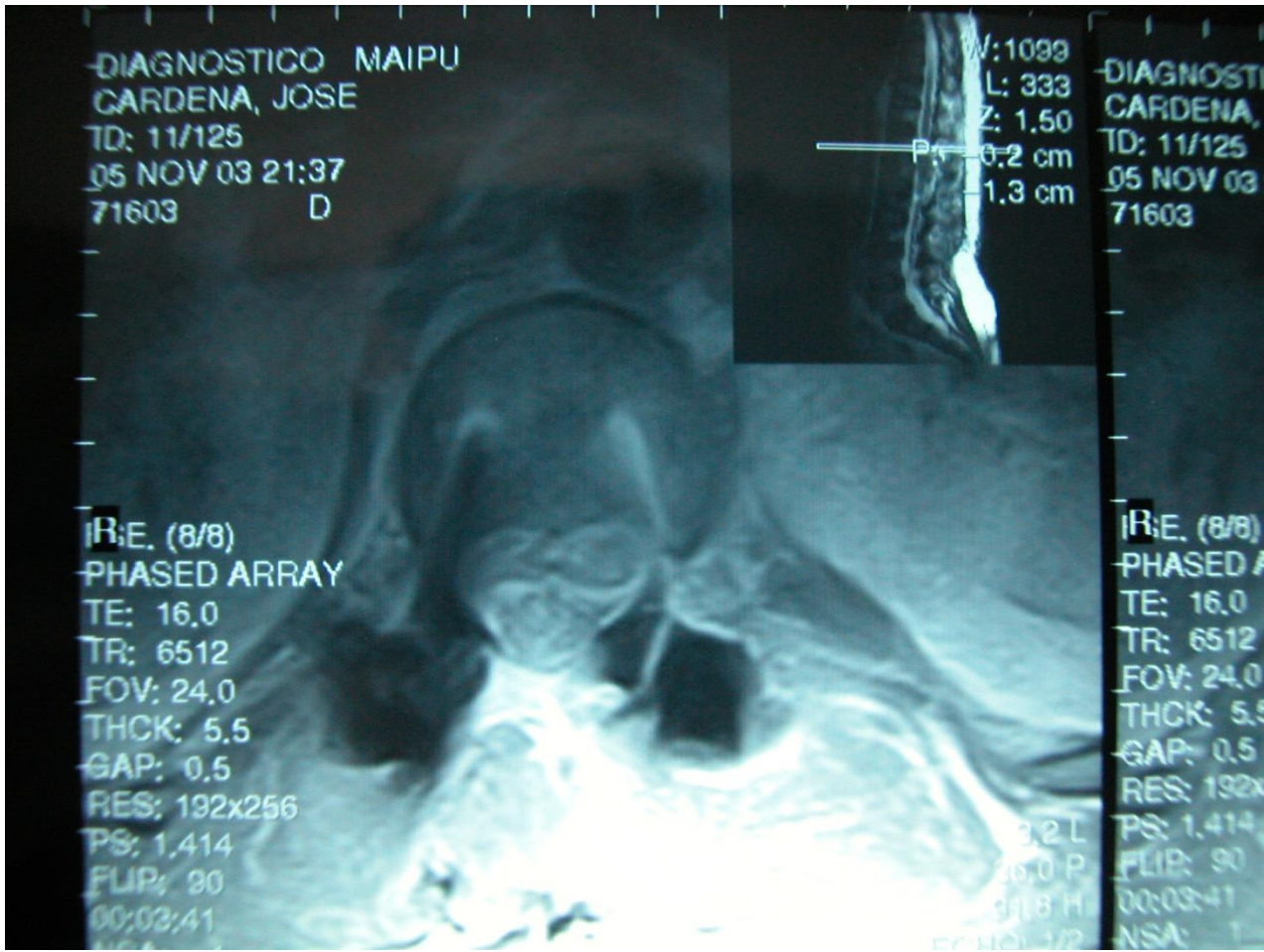
-DIAGNOSTICO MAIPU  
GARDENA, JOSE  
TD: 11/125  
05 NOV 03 21:37  
71603 D



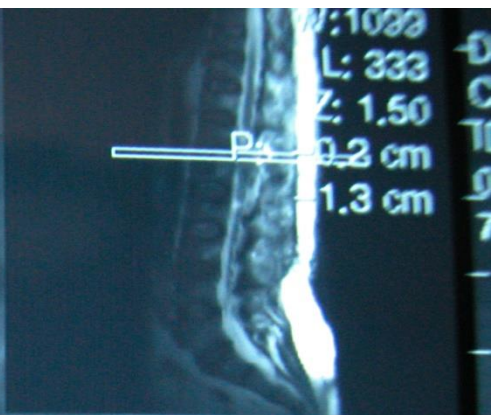-DIAGNOSTICO  
GARDENA,  
TD: 11/125  
05 NOV 03  
71603

IR: E. (8/8)  
PHASED ARRAY  
TE: 16.0  
TR: 6512  
FOV: 24.0  
THCK: 5.5  
GAP: 0.5  
RES: 192x256  
PS: 1,414  
FLIP: 90  
00:03:41

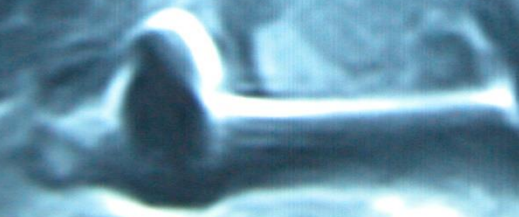IR: E. (8/8)  
PHASED A  
TE: 16.0  
TR: 6512  
FOV: 24.0  
THCK: 5.5  
GAP: 0.5  
RES: 192x  
PS: 1,414  
FLIP: 90  
00:03:41  
NSA: 1



DIAGNOSTICO MAIPU  
GARDENA, JOSE  
ID: 11/125  
05 NOV 03 21:37  
71603 D



R:E. (8/8)  
PHASED ARRAY  
E: 16.0  
R: 6512  
OV: 24.0  
HCK: 5.5  
AP: 0.5  
RES: 122x256



# Evolución

- Favorable, con recuperación total del déficit preoperatorio.